Aus dem Zahnärztlichen Institut der Universität Tübingen.
Vorstand: Prof. Dr. Peckert.

# Über die Unterzahl von Zähnen im menschlichen Gebisse,

## unter besonderer Berücksichtigung der seitlichen Schneidezähne im Oberkiefer und der Prämolaren.

Inaugural-Dissertation

zur Erlangung der Würde eines Doktors der Zahnheilkunde
der Hohen Medizinischen Fakultät
der Eberhard-Karls-Universität
zu Tübingen
vorgelegt

von

**Hugo Fickeisen**
approb. Zahnarzt aus Zweibrücken/Pfalz.

Druck der Buchdruckerei Eugen Göbel in Tübingen
Verlag Franz Pietzcker, Tübingen.
1933

Zum Druck genehmigt von der Medizinischen Fakultät
der Universität Tübingen.

---

Dekan: Prof. Dr. Gaupp
Referent: Prof. Dr. Peckert

*Meinem Chef und Vater*
*in treuer Dankbarkeit gewidmet.*

Digitized by the Internet Archive
in 2026

https://archive.org/details/IA40153309_0271

Im normalen menschlichen Gebiß sprechen wir dann von einer Unterzahl von Zähnen, wenn wir im Milchgebiß weniger als 20 oder im bleibenden Gebiß weniger als 32 Zähne vorfinden.

Die Unterzahl, die im bleibenden Gebiß weit häufiger vorkommt als im Milchgebiß, teilen wir ein in eine wirkliche Unterzahl und eine unwirkliche Unterzahl.

Unter einer unwirklichen Unterzahl verstehen wir das Fehlen eines Zahnes, der aus irgend einem Grunde am Durchbruch verhindert und irgendwo im Kiefer verborgen ist (Retention).

Die wirkliche Unterzahl oder Reduktion, die uns im Folgenden beschäftigen soll, haben wir dann, wenn irgendwelche Zahnkeime nicht zur Entwicklung gelangt (Aplasie) oder überhaupt nicht angelegt sind (Agenesie).

Bei der Feststellung, ob es sich um eine wirkliche Unterzahl handelt, muß man sehr vorsichtig sein, da viele Patienten entweder eine frühere Extraktion nicht zugeben wollen, oder sich tatsächlich nicht mehr einer solchen erinnern.

Jedoch kann der Alveolarfortsatz über manchen Zweifel hinweghelfen, da derselbe an der Stelle des wahren Fehlens der Zähne meist schmaler, als an den mit Zähnen besetzten Stellen ist und oft nur eine wenige Millimeter breite Spange bildet (Inaktivitätsatrophie).

Hat aber tatsächlich früher eine Extraktion stattgefunden und die Lücke hat sich inzwischen ganz oder teilweise geschlossen, so ist die Diagnose ziemlich schwer, da hier auch die Röntgenaufnahme oft nicht positiv helfen kann.

*Parreidt* schreibt dazu: „Eine Extraktion ist dann mit großer Wahrscheinlichkeit auszuschließen, wenn die Zähne zu beiden Seiten der Lücke nicht schräg stehen und die Lücken symmetrisch vorhanden sind."

Diese Behauptung hat wohl viel für sich, darf aber m. E. auch nicht für alle Fälle angewandt werden, wie wir noch in einem späteren Falle sehen werden.

Im menschlichen Gebiß sind die im allgemeinen am meisten betroffenen Zähne die oberen seitlichen Schneidezähne, die unteren zweiten Prämolaren, die dritten Molaren und dann die übrigen Prämolaren. Von diesen sind nach der Ansicht vieler Autoren die dritten Molaren oft im Kiefer verborgen. Nach Ansicht mancher anderer Autoren scheinen die seitlichen Schneidezähne im Oberkiefer und die dritten Molaren nach und nach aus dem menschlichen Gebiß verschwinden.

*Preiswerk* schreibt:

„So findet man gewöhnlich fehlende Eckzähne, Prämolaren und Molaren tief im Kiefer verborgen, die man durch Röntgenbilder sieht. Anders steht dies mit den seitlichen Schneidezähnen, die anscheinend nach und nach aus dem menschlichen Gebiß ausgeschaltet werden. Diese sind nicht, auch nicht einmal im Keime im Innern des Kiefers nachzuweisen."

Aehnlich schreibt *Coleman:*

„Die Minderzahl, d. i. der wirkliche Mangel einzelner Zähne gehört keineswegs zu den Seltenheiten und kommt heute häufiger vor als früher. Diejenigen Zähne, die am meisten fehlen, sind die seitlichen Schneidezähne im Oberkiefer. Wenn von denselben nur der eine fehlt, so hat der andere die schmale zugespitzte Form eines Ueberzahnes (Hutchinsonzahn). Auch fehlen häufig die seitlichen Schneidezähne im Unterkiefer, seltener die zweiten Prämolaren."

Bei *Baume* lesen wir:

„Das Fehlen einzelner Zähne gehört nicht zu den Seltenheiten. Am häufigsten vermißt man Eckzähne (retiniert! d. A.), sodann Prämolaren, sowie Schneidezähne; am seltensten fehlen die Molaren. Es können aber auch zugleich zwei oder mehrere Zähne fehlen."

*Kielhauser* äußert sich:

„Ist ein totales Fehlen sämtlicher bleibender Zähne ein seltenes Vorkommen, so ist doch ziemlich häufig das Fehlen einzelner Zähne und wird hiervon der Oberkiefer häufiger betroffen, als der Unterkiefer. Am häufigsten kommt zur Nichtentwicklung der obere seitliche Schneidezahn und der dritte Mahlzahn und nach der Publikation von Busch beobachtete derselbe den Mangel beider oberer Schneidezähne viermal, den Mangel eines oberen seitlichen Schneidezahnes mit entsprechender Zapfenbildung des anderen viermal. Weiteres Fehlen der Prämolaren mehrmals, der Unterkieferschneidezähne einmal, einer hiervon ein Zapfenzahn."

*Busch* schreibt noch:

„Amadei, dessen Originalbericht mir (Busch) jetzt vorliegt, beobachtete an sechs Schädeln Mangel eines oberen lateralen Schneidezahnes und an zwei Schädeln Mangel eines unteren lateralen Schneidezahns.

Ferner: In dem letzten meiner Gipsabgüsse fehlen allerdings auf beiden Seiten des Oberkiefers die Prämolaren und da auf der rechten Seite der zweite Milchmolar noch an seiner Stelle steht, läßt sich hier für diese Seite eine Extraktion von früher mit Sicherheit ausschließen."

Bei *Euler* finden wir:

„Die Unterzahl der Zähne ist wohl häufiger, als die Ueberzahl. Sie äußert sich durch das Fehlen der dritten Molaren, seitlichen Schneidezähne und Prämolaren."

So könnte ich noch eine Menge Autoren anführen, die sich alle schon mit der Unterzahl der Zähne beschäftigt haben. Wir kommen dabei bei kleinen Differenzen immer darauf hinaus, daß die seitlichen Schneidezähne im Oberkiefer, die dritten Molaren, sodann die Prämolaren und die seitlichen Schneidezähne im Unterkiefer am meisten von der Reduktion betroffen sind.

Es interessiert uns vor allem, welches die hauptsächlichsten Ursachen der Reduktion einzelner Zähne oder Zahngruppen sind.

Allgemein meint *Dependorf:*

„Die Ursachen der Unterdrückung einzelner Zähne oder Zahngruppen bestehen demnach in der Verkümmerung oder dem Ausfall der Zahnkeimanlagen. Die Keime kommen entweder garnicht zur Entwicklung, gehen als Epithelzapfen schon zu Grunde, oder die Anlage erreicht eine gewisse Entwicklungsstufe, reduziert dann und bleibt unvollendet."

Bei genauerer Schematisierung der Ursachen der Zahnreduktion möchte ich zunächst auf die Fälle hinweisen, bei denen die in der Entwicklung befindlichen bleibenden Zähne bei einer Milchzahnextraktion mit entfernt werden. Die Frage, ob dies häufig vorkommt ist noch umstritten. *Niemeyer* berichtet selbst von einem Fall, in dem er die noch wurzellose Krone eines zweiten unteren Prämlaren herausnahm. Er hält diesen Zufall nur für möglich bei zweiten unteren Milchmolaren und für äußerst selten.

Diese Entfernung des Keimes des permanenten Zahns mit seinem Vorgänger im Milchgebiß bei einer Extraktion wird verursacht durch eine mehr oder weniger feste Vereinigung beider Zähne.

Dies kann auf zweierlei Weise geschehen:

I. Durch eine Einklemmung des Zahnkeims zwischen die Wurzeln des betreffenden Milchmolaren, die entweder darin ihre Ursache haben kann, daß die Krone im Verhältnis zu dem ihr zwischen den Wurzeln zur Verfügung stehenden Raum zu stark entwickelt ist, oder darin, daß die Wurzeln beträchtlich gegeneinander konvergieren.

II. Durch eine bindegewebige Verschmelzung beider Zähne infolge von Hypertrophie des chronisch entzündeten Periodontiums des betreffenden Milchzahns (*Niemeyer*).

Außerdem kann durch Nichtresorption der Wurzeln eines toten Milchzahns auch ohne besondere Konvergenz der Wurzeln der Keim des bleibenden Zahns festgehalten und bei einer Extraktion mit entfernt werden.

Ueber einen eigenen Fall berichtet *Niemeyer* uns folgendes:
„Bei einem neunjährigen Mädchen unterhielt der rechte untere zweite Milchmolar, der gar keine Schmerzen verursachte und dessen Krone schon beinahe zur Hälfte durch Caries zerstört war, eine Zahnfleischfistel, die schon auf geringen Druck große Mengen Eiters sezenierte. Um einer Ausbreitung des Prozesses auf den Zahnkeim des permanenten Nachfolgers vorzubeugen, wurde die Extraktion des zweiten unteren Milchmolaren wegen der Nähe des Keims des bleibenden Zahnes mit der gebotenen Vorsicht ausgeführt.

Schon auf den ersten Blick frappierte die ungewöhnliche Länge des extrahierten Zahnes und bei genauerer Untersuchung fand er, daß er nicht nur, wie beabsichtigt, den zweiten unteren Milchmolar, sondern gleichzeitig auch die mit letzterem eng verbundene Krone des zweiten unteren Prämolaren entfernt hatte. Die Stellung der beiden Wurzeln des Milchmolaren zueinander war als eine normale zu bezeichnen, insbesondere bestand keine Konvergenz der Wurzeln zueinander. Die nur zum kleinen Teil zwischen den Milchzahnwurzeln liegende Ersatzkrone war deshalb auch nicht unbeweglich zwischen denselben eingekeilt, sodaß etwa aus diesem Grunde ihre gleichzeitige Entfernung bei der Extraktion des zweiten unteren Milchmolaren hätte erfolgen müssen; vielmehr ließ sich der Milchmolar gegen den Bicuspis in bukkaler und lingualer Richtung etwas verschieben. Diese gelenkartige Vereinigung der beiden Zähne war, wie sich bei genauerer Untersuchung herausstellte, bindegewebiger Natur. Das die Verbindung vermittelnde, mit den Zahnsäckchen der Ersatzkrone fest verwachsene, neugebildete Bindegewebe befand sich noch zum größten Teil

zwischen den beiden Milchzahnwurzeln. Außerdem bemerkte man noch am unteren Drittel der Außenfläche der distalen Wurzel eine haubenartige Verdickung der Wurzelhaut, die ebenfals mit dem Zahnsäckchen des Milchzahns untrennbar verschmolzen war, während der noch übrig bleibende obere Teil der mesialen Wurzel überhaupt keine Wurzelhaut mehr aufwies. Von den beiden Wurzeln des zweiten unteren Milchmolaren wies nur die mesiale, im Vergleich zur distalen um 2 mm kürzere Wurzel eine minimale Resorption auf."

Ueber einen ähnlichen Fall berichtet *Wedl:*

„Auch kann es vorkommen, daß der unter dem Milchzahn befindliche nachdrängende bleibende Zahn für die restliche Wurzel des Milchzahns gehalten und dann extrahiert wird. So erwähnt Heider einen Fall, bei dem ein Wundarzt nach Extraktion des oberen, mittleren Milchschneidezahns die hervorstehende Spitze des bleibenden Schneidezahns für die abgebrochene Wurzel hielt und auf diese Weise den ganzen ungeborenen Ersatzzahn entfernte."

Als weitere, ziemlich häufige Ursache des Fehlens von bleibenden Zähnen möchte ich die Erkrankungen von Milchzähnen und deren Einfluß auf die Keime der bleibenden Zähne anführen.

Hierzu schreibt *Port-Euler:*

„Hier ist in erster Linie an die Folgen zu denken, die die apikale Wurzelhautentzündung für die Keime der bleibenden Zähne haben kann. Wohl vermag auch eine in den ersten Lebensjahren sich abspielende Osteomyelitis des Kiefers zu einer schweren Gefahr für die Keimanlagen der bleibenden Zähne zu werden; doch ist dies immerhin ein seltenes Ereignis, das gewöhnlich zu Nekrose und Ausstoßung der betreffenden Keime führt. Damit ist natürlich nicht gesagt, daß hieraus jedesmal eine Schädigung der Anlage des entsprechenden bleibenden Zahnes erfolgen muß; Voraussetzung hierfür ist vielmehr, daß der Keim sehr nahe der erkrankten Wurzelspitze liegt und in seiner Entwicklung noch nicht bis zum Abschluß der Schmelzbildung gediehen ist. Auch scheint nur der akute Entzündungszustand zu einer wirklichen Gefahr zu werden, während Prozesse, die von Anfang an chronisch verlaufen, wesentlich weniger schädigen."

Außer den bereits angeführten lokalen Schädigungen für den Keim des bleibenden Zahnes spielt die mangelnde Allgemeinentwicklung, die Ontogenesis imperfecta, eine große Rolle bei der Zerstörung der Keime der bleibenden Zähne.

So lesen wir in der Z. R. 1928 Dr. 39:
„Störungen in der normalen Entwicklung des äußeren Keimblattes können neben Veränderungen der Haare, Nägel und Epidermis auch das Fehlen mehrerer oder aller Zähne im Gefolge haben."

D e p e n d o r f schreibt:
„Ich nehme eine trophoneurotische Ursache für die Entstehung der Reduktion umso mehr in Anspruch, als das symmetrische Auftreten der Affektion dafür spricht, sonstige Verletzungen des peripheren oder zentralen Nervensystems nicht auf ein ätologisches Moment hindeuten und auch sonstige nervöse Nebenerscheinungen fehlen."

Derselbe Autor schreibt weiter unten:
„Eine wirkliche frühzeitige Auflösung der Zahnkeime muß mit besonderen Umständen zusammenhängen, deren Ursachen entweder ernste konstitutionelle Krankheiten, zumal im Fötal- und Säuglingsleben oder direkte lokale schwerwiegende Einflüsse oder auch trophoneurotische Störungen darstellen."

Einen sehr wichtigen Faktor bei der Reduktion der Zähne, die Vererbung oder Heredität wollen wir nicht vergessen zu erwähnen.

Auch hierüber finden wir bei *Dependorf:*
„Bei dem Fehlen des zweiten Inzisivus spielt die Heredität nicht selten eine Rolle, zumal dort, wo die normale Entwicklung sämtlicher übrigen Zähne für eine Entwicklungsstörung der Zahnkeime nicht spricht. Die Eltern oder Großeltern der in Frage kommenden Personen zeigen vielfach den gleichen Fehler im Gebiß."

Weiter unten schreibt derselbe:
„Von größerem Einfluß scheint mir die Lues hereditaria, vor allem da sie bereits intrauterin im Bereich der Zahnanlagen in pathologischer Weise die Zahnkeime beeinflussen kann. Ich denke hierbei außer der allgemeinen Form der Dystrophie an die leichten chronischen Entzündungserscheinungen im Bereich des Knochenbaues, an die Ostiten und Periostiten infolge hereditärer Lues, die auch im Kiefer zum Austrag kommen, durch starke Wucherung der Periostzellen und des Markes, die Keimentwicklung der Zähne hemmen und zur Resorption bringen."

*Stehr* berichtet in der Schweizer Vierteljahrsschrift von 1904 über einen Fall, bei dem einem 21jährigen Mädchen und ihres Vaters Schwester sämtliche zweiten Inzisivi fehlten. Die übrige Familie soll vollkommen gesund gewesen sein.

Ueber das Fehlen von einzelnen Zähnen oder Zahngruppen lesen wir bei *Röse:*

„1) Die Rückbildung der seitlichen Schneidezähne im Oberkiefer und der dritten Molaren beruht auf stammesgeschichtlichen Ursachen und nicht auf ungünstigen räumlichen Verhältnissen in krankhaft entarteten Kieferknochen.

2) Bei den höherstehenden europäischen Menschenrassen mit größerem Gehirn ist die Rückbildung der seitlichen Schneidezähne im Oberkiefer und der Weisheitszähne im allgemeinen weiter fortgeschritten, als bei den tieferstehenden außereuropäischen Rassen.

3) Bei nordischen Langköpfen sind die seitlichen oberen Schneidezähne häufiger, die Weisheitszähne seltener zurückgebildet als bei den Kurzköpfen der alpinen Rasse. Diese eigenartige Erscheinung beruht höchstwahrscheinlich auf entwicklungsmechanischen Gründen. Unter einer langen Kopfform ist die Zahnleiste mehr in der Gegend der vorderen Bogenlinie, unter einem kurzen Kopfe aber mehr an ihrem hinteren Ende am Wachstum behindert.

4) Beim weiblichen Geschlecht ist die Rückbildung der seitlichen Schneidezähne im Oberkiefer weiter fortgeschritten, als beim männlichen.

5) Die Verdoppelung der seitlichen oberen Schneidezähne ist als ein Rückschlag auf alte, eccäne Vorfahren aufzufassen.

6) Das Milchgebiß des Menschen hält an den altererbten Formen treuer fest als das bleibende Gebiß, darum hat das Milchgebiß häufiger verdoppelte und seltener fehlende seitliche obere Schneidezähne, als das bleibende Gebiß."

*Busch schreibt:*

„Aus dieser Zusammenstellung tritt das Fehlen der lateralen Schneidezähne des Oberkiefers, entweder einseitig oder beiderseitig, sowie das Herabgehen derselben auf die niedrigste Form, den Zapfenzahn, hervor. Dieses Vorkommen ist, wie bekannt, ein sehr häufiges und in vielen Familien erblich. Als Erklärung hierfür hat man angegeben, daß, wenigstens bei den Kulturvölkern Europas, der obere laterale Schneidezahn sich im Rückzug befindet und allmählich aus dem Gebiß ausscheidet."

Ferner sei noch auf die Zusammenhänge zwischen Reduktion der Zähne und Kieferknochenwachstum hingewiesen.

*Herbst* schreibt hierzu:

„Jedenfalls können wir annehmen, daß das Fehlen der seitlichen Schneidezähne nicht nur eine Anomalie des processus alveolaris ist und ferner, daß eine zu geringe Entwicklung der Schneidepartie überhaupt eine Wachstumsstörung entweder des processus nasalis medius oder des processus maxillaris oder beider zusammen bedeutet."

Endlich ist auch noch an Rachitis und Skrofulose zu denken, die auch mehr oder weniger bei der Reduktion der Zähne ein Wort mitreden.

Hierzu schreibt *Dependorf* folgendes:

„Für die echte Unterzahl möchte ich Rachitis nur in seltenen Fällen verantwortlich machen, Skrofulose schon eher wegen ihrer hemmenden Einwirkung auf die Entwicklung einzelner Organe."

In *Peckert:* Morphologie der Mißbildungen des Menschen und der Tiere, Kap. 5 finden wir noch einen interessanten Beitrag zu unserem Thema; so schreibt derselbe:

„Auch die Unterzahl von Zähnen fällt in den Kreis teratologischer Betrachtung, insofern Hemmungsvorgänge während der Anlage und Entfaltung der Zahnkeime zur Unterdrückung einzelner Zahnfollikel, ganzer Zahngruppen oder selbst jeglicher Bezahnung führen können."

„Ebenso wie für die Ueberzahl dürften auch für die mangelhafte Bezahnung die Ursachen ausschließlich in der früheren Embryonalzeit liegen. Natürlich müssen hier alle die Fälle ausscheiden, deren Ursprung auf eine Erkrankung des Kindesalters allgemeiner Natur zurückzuführen ist, oder auf entzündliche destruktive Vorgänge, die den Kieferknochen betreffen. Die Annahme liegt nahe, daß dadurch eine nachträgliche Vernichtung regulär angelegter Follikel erzielt werden mag. Was den ersten Punkt anbelangt, so möchte ich die Rachitis namhaft machen, von der wahrscheinlich gemacht ist, daß sie nicht nur sehr erhebliche Störungen in der Dentition in den Durchbruchszeiten zu verursachen pflegt und strukturelle Mängel der Zähne verursacht, sondern daß ihr auch gelegentlich die vollständige Unterdrückung und Vernichtung von Zahnanlagen zugeschrieben werden muß. Strikte Beweise für diese landläufige Behauptung scheinen mir aber auszustehen.

In noch ausgesprochenerem Maße als die excessive Produktion von Zähnen betrifft die mangelhafte Bezahnung das bleibende Gebiß gegenüber dem temporären.

Ein häufiges Vorkommen ist es ganz gewiß nicht, daß die Zahnleiste in ihrer Produktion hinter der normalen Zahl von 52 Zahnindividuen (20 im Milchgebiß, 32 im bleibenden) zurückbleibt, wenn wir von den seitlichen Schneidezähnen des Oberkiefers und den Weisheitszähnen in beiden Kiefern absehen, die bei der anscheinend fortschreitenden Reduktion des menschlichen Gebisses allmählich zu verschwinden drohen. Darüber liegen zahlreiche Untersuchungen vor, besonders umfangreiche von *Röse*.

Die Diagnose tatsächlich fehlender Zähne kann mit Sicherheit nur mittels Röntgenaufnahme gestellt werden. Nur so läßt sich die Zahnretention im Kieferinnern ausschließen.

Der primäre Mangel einzelner Zähne kommt öfters einmal vor. Ich habe den Eindruck, daß er relativ häufig einen unteren Prämolaren betrifft.

Die causale Genese des Mangels oder Untergangs von Zahnanlagen läßt sich nur z. T. einigermaßen erkennen. Wiederholt ist auf den Zusammenhang mit Kretinismus hingewiesen worden, aber charakteristisch für das Gebiß eines Kretins ist eine tatsächliche Verringerung der Zahnanlagen keineswegs. Mit Recht ist auch oft auf die augenscheinliche Beziehung zwischen abnormer Behaarung und mangelhafter Bezahnung aufmerksam gemacht worden, sodaß eine gemeinsam zentrale Ursache für die Störung in der Entwicklung dieser ektodermalen Organe sehr wahrscheinlich ist. Dieser Zusammenhang tritt in den verschiedensten Kombinationen in die Erscheinung und erstreckt sich häufig auch auf die übrigen Dermoidgebilde, die Nägel und die Schweißdrüsen. Als eigentümlicher Befund sei erwähnt, daß mehrfach bei sog. Haarmenschen auch eine monströse Hypertrophie des Alveolarfortsatzes und der Gingvia beobachtet worden ist.

Erbliche Einflüsse, die auch sonst bei individuellen Eigentümlichkeiten der Zahn- und Kieferformen sowie der Artikulationsvarietäten eine ausnehmend große Rolle spielen, scheinen auch für die durch mangelhafte Bezahnung bedingte Mißbildung des Gebisses herangezogen werden zu müssen.

Nach dieser Richtung werden unter anderen von Dependorf und Hilzensauer charakteristische Fälle mitgeteilt. Bei letzteren ist neben der Vererbung der Unterzahl auch die der kolossalen Alveolarfortsätze bemerkenswert. Einen Fall von hereditärer Polydaktylie mit gleichzeitigem Zahnmangel beschreiben Falkenheim und Thomas.

Sichergestellt ist endlich, daß bei congenitaler Lues auffallend oft unvollständige Gebisse angetroffen werden. In welcher Weise freilich hier Zahnkeime zum Verschwinden gebracht werden, hat sich der exakten Beobachtung bisher entzogen.

Neuerdings ist es übrigens gelungen, die Spirochäte pallida in Zahnfollikeln von Embryonen aufs deutlichste und in großer Zahl nachzuweisen. Nach meiner Auffassung handelt es sich demnach in solchen Fällen, wie sehr auch als Wirkung ein mißgestaltetes Gebiß resultiert, um echte Krankheitsursachen, die mit dem teratologischen Begriffe nichts mehr zu tun haben."

Bevor ich nun zu meinen einzelnen Fällen übergehe, möchte ich zusammenfassend noch die Einteilung der Ursachen der Zahnreduktion von *Dependorf* bringen. Dieser stellt die Ursachen folgendermaßen zusammen:

I. Ursachen in Form lokaler Wirkung im direkten Bereich der Kiefer:
   a) Zerstörung des Zahnkeims durch äußere mechanische Eingriffe, Operationen, Extraktionen, Trauma, sowie Verletzungen aller Art.
   b) Dystrophien infolge chronischer Enzündungen der Kiefer.

II. Ursachen in Form konstitutioneller Erkrankungen:
   a) Allgemeine Störungen in der Entwicklung und Ernährung des gesamten Organismus.
   b) Spezielle Störungen in der Knochen- und Zahnentwicklung.

III. Ursachen in Form trophoneurotischer Erkrankungen.

Daß das Fehlen von seitlichen Schneidezähnen im Oberkiefer nicht allzu selten ist, möchte ich nun im Folgenden durch meine eigenen, sowie auch durch einige fremde Fälle beweisen.

So lesen wir in den „Fortschritten der Zahnheilkunde" von 1926 aus dem Blatt „The dental Science Journal of Australia" über einen von C. G. *Hodgson* (Sydney) angeführten Fall: „Bei einem 16½jährigen Mädchen, das außer Kinderkrankheiten immer gesund war, fand sich folgender Zahnbestand:

Oberkiefer: Die Schneidezähne fehlen und zwar die seitlichen auf beiden Seiten, ebenso jederseits die Eckzähne; die Milcheckzähne sind erhalten.

Unterkiefer: Die beiden seitlichen Schneidezähne fehlen ganz. Der rechte bleibende Eckzahn steht an der Stelle des mittleren Schneidezahns, der linke an normaler Stelle. Der rechte Milcheckzahn steht noch im Kiefer an richtiger Stelle, ebenso der linke seitliche Milchschneidezahn.

Röntgenbilder zeigten, daß von den fehlenden 8 Zähnen nur die beiden oberen Eckzähne angelegt sind und schräg im Gaumen liegen."

In der „Zahnärztlichen Rundschau" 1932 Nr. 44 berichtet Zahnarzt Dr. O. W. über einen Fall, in dem ein junger Mann von 16 Jahren nur 3 Zähne besaß, die im Frontzahngebiet standen und das Aussehen

von Haifischzähnen hatten. Der Patient soll überhaupt keine Milchzähne gehabt haben, sofern man die vorhandenen 3 Zähne nicht als Milchzähne deuten wollte.

Da ich von solchen Fällen noch unzählige bringen könnte, will ich mich nun auf meine eigenen Fälle beschränken und diese im Folgenden beschreiben:

*Fall 1,* Abbildung 1.

Bei der 22jährigen Patientin fehlen, wie auf dem Röntgenbild ersichtlich, die beiden seitlichen Schneidezähne im Oberkiefer. Ungefähr im Alter von 8—9 Jahren hätten diese erscheinen müssen. Im Falle, daß die Zähne vorhanden gewesen wären, hätten die ersten Schneidezähne kaum Platz gehabt, ein solches Diasthema zu bilden. An den symmetrischen Lücken zwischen den Schneidezähnen und Eckzähnen glaube ich erkennen zu können, daß die vorhandenen Zähne auch so durchgebrochen sind. Da die Patientin fest behauptet, eine Extraktion hätte nie stattgefunden, und ferner weder von einer Retention noch von einem verkümmerten Keim etwas zu sehen ist, glaube ich mit Recht behaupten zu können, daß die fehlenden Zähne nie erschienen waren.

*Fall 2,* Abbildung 2.

Dieser 21jährige Patient hat ebenfalls keine Schneidezähne im Oberkiefer. Dieselben sind weder retiniert noch ist ein Keim auf dem Röntgenbilde zu erkennen. Der Patient behauptet zwar, bis vor drei Jahren die seitlichen Milchschneidezähne im Oberkiefer gehabt zu haben. Wären die Keime der bleibenden seitlichen Schneidezähne vorhanden gewesen, so hätten diese doch sicher die Milchschneidezähne früher hinausgedrückt. Ich glaube nicht annehmen zu müssen, daß die vor 3 Jahren extrahierten Zähne die bleibenden Schneidezähne waren, da das Gebiß des Patienten im allgemeinen ziemlich cariesresistent erscheint. Auch behauptet der Patient mit ziemlicher Sicherheit, es seien die Milchschneidezähne gewesen.

Für das lange Behalten der Milchzähne kann ich mir nur die Erklärung geben, daß die bleibenden Schneidezähne gar nicht angelegt waren, und deshalb die Milchschneidezähne ruhig stehen bleiben konnten.

*Fall 3,* Abbildung 3.

Bei dem 11jährigen Patienten fehlen die beiden seitlichen Schneidezähne im Oberkiefer. Neben den mittleren Schneidezähnen stehen direkt die Canini. Der Vater des Patienten gibt an, der Junge hätte nie diese Zähne

gehabt, d. h. nach der erst vor einiger Zeit erfolgten Extraktion der Milchschneidezähne seien keine mehr nachgekommen. Wie wir im Röntgenbild sehen, ist auch im Kiefer nicht allzuviel Platz, denn die Zähne stehen sehr eng, sodaß die fehlenden Zähne kaum noch Platz gefunden hätten und nach labial oder palatinal hätten durchbrechen müssen. Dies war aber nach Angaben des Vaters nicht der Fall. Retiniert sind die Zähne auch nicht, ebensowenig ist etwas von deren Keimen zu sehen. Ich muß demnach als sicher annehmen, daß die fehlenden seitlichen Schneidezähne nie erschienen sind.

*Fall 4,* Abbildung 4.

Bei der 12jährigen Patientin, die eine Progenie hat, fehlen die beiden seitlichen Schneidezähne im Oberkiefer; auch hier behauptet der Vater, der ein ganz normales Gebiß hat, daß das Kind nie die fehlenden Zähne gehabt habe. Die mittleren Schneidezähne hatten bequem Platz, sich nach seitlich auszudehnen und ein kleines Diastema zu bilden. Von Retention der Zähne oder deren Keimen ist auf dem Röntgenbild nichts zu sehen, sodaß man sicher behaupten kann, daß dieselben nicht vorhanden sind.

Die Patientin ist das zweitjüngste von vier Kindern. Alle anderen haben nach Aussagen des Vaters diese Zähne. Außer den üblichen Kinderkrankheiten kann sich der Vater keiner besonderen Krankheit bei der Patientin erinnern. Die Mutter soll auch ein normales Gebiß haben.

*Fall 5,* Abbildung 5.

Der Mundbefund bei dieser 17jährigen Patientin ergab das Vorhandensein eines Zapfenzahns als linken oberen seitlichen Schneidezahn, während der rechte gar nicht vorhanden war. Dazu zitierte ich schon weiter oben aus *Coleman:* „Wenn von denselben (seitliche Schneidezähne im Oberkiefer) nur der eine fehlt, hat der andere die schmale zugespitzte Form eines Ueberzahns." Die fehlenden Zähne hätten im Kiefer der Patientin bequem Platz gehabt. Die Patientin gibt an, den fehlenden seitlichen Schneidezahn nie gehabt zu haben. Sie hat noch eine Schwester, die normale Zähne haben soll, ebenso wie ihre Eltern; jedoch soll ihres Vaters Bruder ebenfalls einen solchen Zapfenzahn haben, wie sie selbst.

*Fall 6,* Abbildung 6.

Hier fehlen bei dem 20jährigen Patienten ebenfalls die beiden seitlichen Schneidezähne im Oberkiefer. Auf der einen Seite ist noch ein kleiner Milchzahnrest zu sehen. Die Milchzähne sind nach Angaben des Patienten

vor kurzer Zeit erst herausgefallen. Die fehlenden Schneidezähne hätten in dem wohlproportionierten Kiefer gut Platz gefunden, so aber hatten die mittleren Schneidezähne schön Gelegenheit, ein Diastema zu bilden. Von einer Retention der vermißten Zähne oder deren Keimen ist im Röntgenbild nichts zu sehen. Ich glaube deshalb als ziemlich sicher annehmen zu dürfen, daß die fehlenden Zähne nie angelegt waren.

Erwähnen möchte ich in diesem Fall, daß der Patient einen 13jährigen Vetter mütterlicherseits hat, von dem in einem späteren Fall noch die Rede sein wird, und bei dem oben links ein Prämolar fehlt. Ob hier irgend ein Zusammenhang besteht, kann ich nicht beurteilen. Die Eltern des Patienten haben nach seinen Angaben normale Zähne, Geschwister hat er keine.

*Fall 7,* Abbildung 7.

Die 34jährige Patientin weist bei der Untersuchung beiderseits an der Stelle der Canini eine Lücke in ihrem Oberkiefer auf. Bei genauerem Hinsehen stellt sich heraus, daß die beiden seitlichen Schneidezähne fehlen und die Canini an ihre Stelle gerückt sei. Die Röntgenaufnahme ergab, daß die Keime im Kiefer retiniert sind. Ich glaube, daß die Keime derselben nie angelegt waren, sonst hätten die Canini wohl nicht so früh den Platz der fehlenden Zähne einnehmen können. Zwei Geschwister der Patientin sollen ein normales Gebiß haben, ebenso ihre Mutter, während nach Aussagen der Patientin ihr Vater auch keine seitlichen Schneidezähne hätte.

*Fall 8,* Abbildung 8.

Bei dem 19jährigen Patienten finden wir bei der Untersuchung neben den beiden mittleren Schneidezähnen noch beide Milcheckzähne an Stelle der zweiten Incisivi. Rechts kommt dann der bleibende Caninus und nach diesem ist die Reihenfolge normal. Auf der linken Seite haben wir hinter dem Milchcaninus den ersten Prämolaren. Der dort fehlende bleibende Caninus ist, wie das Röntgenbild ergibt, im Kiefer verborgen. Es fehlen also die beiden seitlichen Schneidezähne. Daß die beiden fehlenden Zähne weder im Kiefer retiniert sind, noch von ihren Keimen etwas zu sehen ist, beweist die Röntgenaufnahme. Da die Wurzeln der Milchcanini, wie vor allem an der rechten deutlich zu sehen ist, nicht resorbiert sind, ist als sicher anzunehmen, daß die Keime der fehlenden Zähne nie angelegt waren oder schon in allerfrühester Zeit zerstört wurden.

*Fall 9*, Abbildung 9.

Die 21jährige Patientin weist bei der Untersuchung ein Gebiß auf, in dem die beiden seitlichen Schneidezähne im Oberkiefer fehlen. Wie die Anamnese ergibt, sollen früher im Oberkiefer-Frontzahngebiet auch nur drei Milchschneidezähne gewesen sein, die nach Angaben der Patientin mit ca. 7—8 Jahren extrahiert wurden. Danach seien nur zwei neue Zähne gekommen.

Wie die Röntgenaufnahme zeigt, ist in dem Kiefer nicht allzuviel Platz; wären die seitlichen Schneidezähne vorhanden gewesen, so hätten die Canini kaum sich so schön zwischen mittleren Incisivi und Prämolaren einfügen können; vielmehr glaube ich, daß sie als sog. „Ueberzähne" labial oder palatinal sich ihren Platz zum Durchbruch gesucht hätten. Dies kann ich natürlich nur für den Fall annehmen, daß die Canini nach den Prämolaren erschienen wäre, was aber nicht der Fall gewesen zu sein braucht. Andernfalls hätte eben ein Prämolar keinen Platz gehabt. Ich nehme also in diesem Fall sicher an, daß die Schneidezähne, die fehlen, nie angelegt waren.

*Fall 10*, Abbildung 10.

Bei der 22jährigen Patientin ergibt der Mundbefund eine Lücke rechts oben zwischen dem mittleren Schneidezahn und dem Caninus. Links oben an derselben Stelle sehen wir einen kleinen Zahn, der auf den ersten Blick als Zapfenzahn erscheint, sich aber bei genauer Untersuchung als der zweite Milchincisvus herausgestellt hat. Nach Angaben der Patientin soll der Milchschneidezahn rechts oben vor nicht allzulanger Zeit extrahiert worden sein. An dem einen noch vorhandenen Milchschneidezahnrest sehen wir Resorptionserscheinungen an der Wurzel, weswegen ich geneigt bin anzunehmen, daß der linke seitliche Schneidezahn im Oberkiefer angelegt war, aber schon bald wieder zerstört wurde. Da aber auf der andern Seite dies nicht mehr allzu sicher festzustellen ist, kann es leicht möglich sein, daß der rechte seitliche Schneidezahn im Oberkiefer nie angelegt, der linke vielleicht als Zapfenzahn zum Vorschein kam und schon bald zerstört oder extrahiert wurde. Es ist aber auch durchaus möglich, daß beide Keime angelegt waren und durch irgendein Trauma zerstört wurden.

Nach Angaben der Patientin soll aber der Vater auch bis in die 40er Jahre im Frontzahngebiet des Oberkiefers Milchzähne gehabt haben, so daß dadurch die Frage nach der Ursache ziemlich sicher beantwortet wäre.

*Fall 11*, Abbildung 11.

Bei dem 24jährigen Patienten finden wir bei der Untersuchung im Oberkiefer rechts den seitlichen Schneidezahn als Zapfenzahn ausgebildet, während er links fehlt und an seiner Stelle eine Lücke vorhanden ist. Auch hier stellte sich bei genauerer Untersuchung heraus, daß der „Zapfenzahn" in Wirklichkeit der Rest eines Milchschneidezahnes ist. Wie die Röntgenaufnahme zeigt, ist der linke seitliche Schneidezahn weder retiniert noch ist ein Keim von ihm vorhanden, während man an der Wurzel des rechten Milchschneidezahnes ganz minimale Spuren einer Resorption erkennen kann. Daraus möchte ich schließen, daß wenigstens der eine bleibende Schneidezahn angelegt war, aber sein Keim schon frühzeitig zerstört wurde. Mit dem anderen fehlenden Schneidezahn wird es nicht viel anders gewesen sein, nur dürfte hier der Milchschneidezahn seine Stellung nicht so lange behauptet haben.

*Fall 12*, Abbildung 12.

Bei der 24jährigen Patientin fehlen bei der Untersuchung die beiden seitlichen Schneidezähne im Oberkiefer. Die Röntgenaufnahme zeigt das wirkliche Fehlen, d. h. es ist auch kein Keim zu sehen, der evtl. nicht zur Entwicklung gekommen wäre. Nach Angaben der Patientin stand der eine Milchschneidezahn und zwar der rechte noch bis zum 15. Lebensjahr und wurde dann extrahiert. Der andere soll schon viel früher ausgefallen sein, woraufhin keiner mehr nachkam. Dies scheint auch der Wahrheit zu entsprechen, da links die Lücke zwischen mittlerem Schneidezahn und Caninus ganz geschlossen ist, während sie rechts noch ziemlich erheblich ist.

*Fall 13*, Abbildung 13 und 14.

Der 14jährige Patient weist folgendes Gebiß auf: Im Unterkiefer fehlen rechts und links je ein Prämolar, anscheinend der zweite; die zweiten Milchmolaren stehen noch. Im Oberkiefer links ist der mittlere Schneidezahn da, dann kommt der bleibende Caninus, dann der Milchcaninus; rechts ist der mittlere bleibende Schneidezahn da, dann kommt ein kleiner Rest des Milchcaninus, dann der bleibende Caninus.

Bei der Röntgenaufnahme im Unterkiefer sehen wir, daß die fehlenden Prämolaren retiniert sind (Abbildung von rechts), die zweiten Milchmolaren aber noch fast mit ganzer Wurzel vorhanden sind. Im Oberkiefer können wir mit Hilfe der Röntgenaufnahme feststellen, daß die beiden seitlichen Schneidezähne tatsächlich fehlen, wobei die beiden Milcheckzähne, bzw.

Reste derselben noch vorhanden sind. Interessant ist die Feststellung, daß die Milcheckzahnreste auf der einen Seite vor, auf der anderen Seite hinter dem bleibenden Caninus stehen.

*Fall 14,* Abbildung 15.

Bei der 22jährigen Patientin stellen wir bei der Untersuchung im rechten Oberkiefer das Fehlen des seitlichen Schneidezahns fest, an dessen Stelle eine Lücke in der Zahnreihe ist. Links oben haben wir einen persistierenden Milchschneidezahn, der, wie auf dem Röntgenbild ersichtlich, in keiner Weise an seiner Wurzel Resorptionserscheinungen aufweist. Auch sehen wir im Röntgenbild nichts von den Keimen der fehlenden Zähne; aus all diesen Gründen ist als sicher anzunehmen, daß die fehlenden Zähne nie angelegt waren.

*Fall 15,* Abbildung 16, 17 und 18.

Bei der 16jährigen Patientin ergibt der Zahn- und Mundbefund im Oberkiefer nur drei Schneidezähne. Rechts fehlt der seitliche Schneidezahn ganz, links steht der zweite seitliche Milchschneidezahn. Wie die zugehörigen Röntgenbilder zeigen, fehlen die seitlichen Schneidezähne tatsächlich, d. h. es ist auch kein Keim von ihnen zu sehen. Die Wurzel des Milchschneidezahns ist schon ziemlich resorbiert, weswegen man aber nicht zu glauben braucht, daß der fehlende bleibende seitliche Schneidezahn angelegt war; denn die Milchzähne werden ja bekanntlich auch resorbiert, wenn der bleibende Nachfolger nicht vorhanden ist, allerdings etwas langsamer. Auf der andern Seite ist zwischen dem mittleren Schneidezahn und dem Caninus noch eine kleine Lücke, woraus ich entnehmen zu können glaube, daß auch hier der Milchschneidezahn bis vor einiger Zeit sein Leben gefristet hat und dann weichen mußte. Diese Annahme wird mir von der Patientin bestätigt, die angibt, an der in Frage kommenden Stelle vor etwa 2 bis 3 Jahren einen Zahn extrahiert bekommen zu haben.

Anschließend an meine eigenen Fälle vom Fehlen der seitlichen Schneidezähne im Oberkiefer, das wir ziemlich häufig feststellen konnten, will ich nun auch wieder eigene Fälle über das Fehlen von Prämolaren bringen. Auch diese Fälle können wir ziemlich oft beobachten, entweder einzeln oder paarweise in beiden Kiefern.

*Fall 16,* Abbildung 19 und 20.

Bei dem 21jährigen Patienten ergab der Mundbefund das Fehlen je eines Prämolaren im Oberkiefer, rechts und links. Auf den Röntgenaufnahmen

sieht man, daß die Zähne tatsächlich fehlen, daß sie weder retiniert sind noch daß evtl. ihr Keim vorhanden und nicht zur Entwicklung gekommen wäre. Da die beiden Molaren etwas gekippt sind, dürfte man vielleicht der Meinung sein, daß hier eine vorzeitige Extraktion stattgefunden hätte. Das streitet aber der Patient, der selbst Mediziner ist, entschieden ab. Auch könnten m. E. die Molaren gerade deshalb, weil der Prämolar daneben nie da war, sich gegen den ersten Prämolaren zu geneigt haben.

Es ist also als sicher anzunehmen, daß die Zähne nie erschienen waren, und die Frage nach der Ursache ist insofern leicht, als der Patient versichert, bei seiner Mutter würde in der einen Oberkieferhälfte auch ein Prämolar fehlen, der nie dagewesen sei.

*Fall 17,* Abbildung 21 und 22.

Bei dem 22jährigen Kollegen von mir fehlen, wie auf dem Röntgenbilde zu sehen ist, zwei Prämolaren, jederseits im Oberkiefer einer. Links oben ist der erste Molar extrahiert und wir sehen, daß der vorhandene Prämolar mit dem zweiten Molaren parallel verlaufende Wurzeln hat. Nach Angaben des Patienten wurde ihm nie ein Prämolar extrahiert. Da auf diesem Röntgenbilde von einer Retention des fehlenden Zahnes oder dessen Keimes nichts zu sehen ist, nehme ich als erwiesen an, daß derselbe nie erschienen ist. Auch auf dem Röntgenbilde der rechten Seite ist nichts von einer Retention des Zahnes oder der Keimanlage zu sehen. Der erste Molar steht hier fest an dem noch vorhandenen Prämolaren an, so daß kaum anzunehmen ist, daß hier jemals noch ein Zahn dazwischen gestanden hat. Auch hier halte ich es für ziemlich sicher, daß der fehlende Zahn nie da war.

*Fall 18,* Abbildung 23.

Bei dem 13jährigen Patienten fehlt links im Oberkiefer ein Prämolar. Die Röntgenaufnahme ergibt, daß derselbe weder retiniert ist, noch daß evtl. sein Keim verkümmert vorhanden wäre. Der seitlich auf dem Bild noch hereinragende Zahn ist der Caninus. Der Platz zwischen diesem Caninus und dem vorhandenen Prämolaren dürfte kaum für einen weiteren Prämolaren gelangt haben. Da der Patient erst 13 Jahre alt ist, und der fehlende Zahn erst vor etwa 2 Jahren hätte erscheinen müssen, ist kaum anzunehmen, daß er schon wieder extrahiert wurde, zumal der Patient sonst ein wenig cariesempfängliches Gebiß zu haben scheint. Eine so frühe Extraktion wäre eigentlich nur möglich gewesen, wenn der Patient sich den

Zahn irgendwie durch einen Unfall oder sonstwie verletzt hatte, was aber nach den eigenen Aussagen des Patienten nicht in Frage kommt.

*Fall 19*, Abbildung 24.

Bei der Untersuchung des 22jährigen Patienten stellt sich heraus, daß ihm links oben in der Zahnreihe ein Prämolar fehlt. Wie auf dem Röntgenbild ersichtlich, handelt es sich bei dem fehlenden Zahn um den ersten Prämolaren. Auffallend ist die kleine Form des Caninus gegenüber der massigen Größe des zweiten Prämolaren. Zwischen dem Caninus und dem zweiten Prämolaren ist nicht soviel Platz, daß noch ein Prämolar Platz gefunden hätte. Der fehlende erste Prämolar ist nicht retiniert, auch ist kein Keim in ihm vorhanden. Nach Angaben des Patienten wurde ihm an der in Frage kommenden Stelle nie ein Zahn extrahiert. Der rechte erste Prämolar im Oberkiefer ist vorhanden.

*Fall 20*, Abbildung 25, 26, 27 und 28.

Einen sehr schönen und seltenen Fall sehen wir bei dieser 17jährigen Patientin. Bei der Untersuchung ihres Gebisses stellt sich heraus, daß die Patientin noch alle 4 zweiten Milchmolaren hat, dafür aber auf jeder Seite in jedem Kiefer nur einen Prämolaren. Wie die Röntgenaufnahmen zeigen, sind nirgends die fehlenden zweiten Prämolaren oder deren Keime retiniert. Auch sind die Milchmolaren mit Ausnahme von rechts unten wenig oder gar nicht resorbiert. Daraus läßt sich schließen, daß die fehlenden Zähne gar nicht angelegt waren.

Der vollkommenen Symmetrie halber glaube ich, daß die Patientin erblich belastet ist, obwohl sich dieselbe bei ihren Eltern und Geschwistern keines derartigen Falles erinnert. Es ist aber auch sehr leicht möglich, wie ich schon früher ausführte, daß bei Vererbungen ein oder zwei Glieder der Familie übersprungen werden, was auch hier der Fall sein könnte.

*Fall 21*, Abbildung 29, 30 und 31.

Die 21jährige Patientin hat links im Ober- wie im Unterkiefer keine zweiten Prämolare. Im Unterkiefer rechts ergab der Mundbefund die Persistenz des zweiten Milchmolaren und das Fehlen eines Prämolaren, während im Oberkiefer rechts die beiden Prämolaren richtig vorhanden sind. Die Röntgenaufnahmen ergaben folgendes: Im Oberkiefer links fehlt der erste Prämolar; zwischen dem zweiten Prämolaren und dem Caninus, die parallel miteinander verlaufen, ist eine Lücke, die dem ersten Prämolaren entspräche. Da auf dem Röntgenbild kein retinierter Zahn, noch dessen

Keim zu sehen ist, ist als sicher anzunehmen, daß derselbe nie erschienen war.

Im Unterkiefer links sehen wir neben dem Caninus einen Prämolaren, wahrscheinlich den ersten, dann kommt eine Lücke und dann nur ein einziger Molar! Es ist offensichtlich, daß der Prämolar, der fehlt, wohl nie da war.

Rechts unten endlich sehen wir den zweiten Milchmolaren noch fest und in keiner Weise resorbiert im Kiefer. Neben ihm steht nach mesial der erste Prämolar und dann der Caninus, nach distal der erste Molar. In diesem Fall glaube ich sicher, daß der fehlende Prämolar nie angelegt war.

Wie die Patientin, die sonst ein ganz gutes Gebiß hat, angibt, soll ihr Onkel mütterlicherseits noch im hohen Alter Milchzähne gehabt haben. Demnach könnte man hier Vererbung in erster Linie verantwortlich machen.

*Fall 22*, Abbildung 32, 33 und 34.

Aehnlich, wie im vorhergehenden Fall liegen bei dieser 8½jährigen Patientin die Verhältnisse. Bei dem Mundbefund stellte sich auf der linken Seite in beiden Kiefern das Fehlen je eines Prämolaren heraus, während rechts unten ein persistierender Milchzahn festgestellt wurde. Die Röntgenaufnahmen ergaben:

Links oben steht neben dem Caninus ein Prämolar, anscheinend der zweite. Ich glaube deshalb sicher, daß es der zweite ist, weil zwischen dem Caninus und diesem Prämolaren noch eine kleine Lücke besteht, sowie auch zwischen dem Caninus und dem seitlichen Schneidezahn, der selbst wieder ein kleines Stück vom ersten Schneidezahn entfernt steht. Da von Retention des fehlenden Zahnes oder dessen Keim nichts zu sehen ist, glaube ich sicher, daß derselbe nie angelegt war und der Caninus dann etwas nach distal nachgerückt ist, ebenso der seitliche Schneidezahn.

Im Unterkiefer links fehlt allem Anschein nach der zweite Prämolar. Wie wir sehen, besteht zwischen dem vorhandenen Prämolaren und dem Molaren eine ziemliche Lücke. Der Molar ist allerdings ein wenig gegen den vorhandenen Prämolaren geneigt, was auf eine vorzeitige Extraktion schließen lassen dürfte. Dies kann aber in unserem Fallen nicht gut möglich sein, da die Patientin erst 8½ Jahre alt ist und der betreffende Zahn frühestens gerade jetzt erst durchbrechen dürfte. Somit glaube ich auch hier annehmen zu dürfen, daß der fehlende Prämolar gar nie angelegt und nie erschienen war.

Im Unterkiefer rechts haben wir einen peristierenden Milchmolaren, dessen Wurzeln aber stark resorbiert sind. Auch hier fehlt der zweite Prämolar. Von einem Ueberzahn weiß die Patientin bezw. deren Mutter nichts.

Außer Kinderkrankheiten soll die Patientin nie ernstlich krank gewesen sein.

*Fall 23*, Abbildung 35, 36 und 37.

Bei der 20jährigen Patientin fehlen im Oberkiefer beiderseits beide Prämolaren. Die Patientin hat rechts oben, wie wir auf den Röntgenbildern sehen, neben dem seitlichen Schneidezahn zwei Eckzähne, den Milcheckzahn und den bleibenden. Neben dem bleibenden Eckzahn haben wir direkt den ersten Molaren. Die beiden fehlenden Prämolaren scheinen nie angelegt gewesen zu sein. Der Milcheckzahn behielt seinen Platz inne, sodaß der bleibende Eckzahn auf dem freien Raum der fehlenden Prämolaren durchbrechen mußte. Auf der linken Seite sehen wir unter der Brücke den seitlichen Schneidezahn als Stiftzahn, dann eine Lücke, dann den bleibenden Eckzahn und direkt an diesen anschließend den ersten Molaren. Wie die Patientin angibt, wurde hier der Milcheckzahn vor gut einem Jahr entfernt und dann die Brücke gemacht. Es fehlen also auch hier die beiden Prämolaren, und der bleibende Eckzahn wurde durch den zu lange stehengebliebenen Milcheckzahn dazu gezwungen, in den freien Raum der fehlenden Prämolaren durchzubrechen. Auch hier scheint es mir ziemlich sicher, daß die fehlenden Prämolaren nie angelegt waren.

Die Patientin gibt an, daß ihr Vater auch sehr lange die beiden Milcheckzähne gehabt hätte, dabei aber auch alle Prämolaren. Die beiden Eckzähne dürften in diesem Fall retiniert gewesen sein.

Ich selbst habe links oben auch noch einen Milcheckzahn, desgleichen mein Vater.

Die Persistenz der Milcheckzähne meiner Patientin schreibe ich daher mit Sicherheit auf das Konto der Vererbung.

*Fall 24*, Abbildung 38 und 39.

Die Untersuchung dieses zwanzigjährigen Patienten ergab das Fehlen je eines Prämolaren im Unterkiefer, rechts und links. Wie wir aus den Röntgenaufnahmen ersehen, sind die Molaren beiderseits mehr oder weniger gegen den vorhandenen Prämolaren zu gekippt. Auf der linken Seite sehen wir den Caninus, neben diesem einen Prämolaren, dann eine Lücke und dann einen stark geneigten Molaren. Nach der Meinung von *Parreidt* läßt

das Gekipptsein des Molaren gegen den Prämolaren zu, auf eine stattgefundene Extraktion schließen. Es kann aber m. E. der Molar sich auch deshalb gegen den vorhandenen Prämolaren zuneigen, weil der Keim so früh zerstört wurde, daß er den Molaren nicht daran hindern konnte, sich nach mesial zu neigen. Ich will aber in diesem Fall kein festes Urteil abgeben, obwohl der Patient eine Extraktion abstreitet.

Auf der rechten Seite fehlt ein Prämolar, doch ist hier der Molar nicht ganz so stark geneigt, wie links. Für diese Seite könnte ich dasselbe wieder bemerken, wie für links.

Da ich meiner Sache hier nicht ganz sicher bin, will ich von einer genaueren Untersuchung der Ursachen Abstand nehmen. Nur möchte ich noch bemerken, daß vielleicht auch der erste Molar frühzeitig extrahiert worden sein könnte, und also dann die Prämolaren nie dagewesen wären. Für diese Annahme spräche die Tatsache, daß der Patient beiderseits nur zwei Molaren hat, sodaß die hier sichtbaren den zweiten und dritten Molaren entsprechen könnten.

*Fall 25,* Abbildung 40 und 41.

Die Untersuchung des 22jährigen Patienten ergab im Oberkiefer rechts und links das Fehlen je eines Prämolaren. Die Röntgenaufnahme von links oben zeigt die Reste eines ersten Molaren, daneben den Caninus, dann eine kleine Lücke, dann kommt ein ziemlich schwach entwickelter Prämolar und neben diesem der zweite Schneidezahn. Wie der Patient angibt, hat der Milcheckzahn nur bis vor vier Jahren noch gestanden und zwar zwischen dem ersten Prämolaren und dem jetzt noch stehenden Caninus. Nach der dann stattgefundenen Extraktion dürfte sich der Caninus durch die Okklusion etwas nach mesial gekippt haben. Ich nehme an, daß das Fehlen des Prämolaren dem bleibenden Eckzahn Gelegenheit gab, an der Stelle dieses Prämolaren durchzubrechen, zumal dem Eckzahn durch die Persistenz des Milcheckzahns sein normaler Platz genommen war. Nur wundert es mich, wie sich der vorhandene Prämolar zwischen dem persistierenden Milcheckzahn und dem seitlichen Schneidezahn einschieben konnte, denn ich kann mir nicht gut vorstellen, daß der vorhandene Prämolar neben dem bleibenden Caninus gestanden haben soll und dann vielleicht mesial gerückt wäre, ohne daß der Caninus mitgewandert wäre. Wie dem auch sei, glaube ich annehmen zu können, daß der fehlende Prämolar gar nicht angelegt war.

Auf der rechten Seite sieht man neben dem wurzelgefüllten seitlichen Schneidezahn den bleibenden Caninus, dann einen Prämolaren. Eckzahn,

Prämolar und Molar stehen dicht beisammen, sodaß es mir scheint, daß der fehlende Prämolar überhaupt nie angelegt war und der betreffende Zahn nebenan schon in der Keimanlage seinen Platz eingenommen hat.

Als Ursache könnte wieder in erster Linie Vererbung in Frage kommen, zumal der Patient behauptet, sein Vater hätte bis zu ca. 45 Jahren rechts oben einen Milcheckzahn und keinen bleibenden Eckzahn gehabt. Dieser dürfte aber m. E. sicher retiniert gewesen sein, da das vollkomene Fehlen eines einzelnen bleibenden Caninus eine Seltenheit ist.

*Fall 26*, Abbildung 32.

Bei dieser 23jährigen Patientin wurde bei der Untersuchung im linken Oberkiefer das Fehlen eines Prämolaren festgestellt. Wie wir auf dem Röntgenbilde sehen, steht neben dem Caninus, der etwas gekrümmt ist, mit kleinem Abstand ein Prämolar, dem dann wieder mit kleinem Abstand der erste Molar folgt. Von einer Retention des fehlenden Zahnes oder dessen Keimes ist nichts zu sehen, auch ist der Patientin von einer Extraktion nichts bekannt. Der vorhandene Prämolar steht in unserem Fall fast genau in der Mitte des freien Raumes zwischen Caninus und Molar, ich nehme an, daß der fehlende Prämolar wirklich fehlt und daß auch kein Keim von ihm angelegt war, sodaß der andere Prämolar bequem sich in der Lücke breit machen konnte. Der Zahl der Wurzeln nach glaube ich, daß der vorhandene Prämolar der zweite ist, der erste also fehlen würde.

*Fall 27*, Abbildung 43 und 44.

Bei der 19jährigen Patientin finden wir bei der Untersuchung rechts unten einen Prämolaren als letzten Zahn auf der ganzen Seite im Kiefer. Die Röntgenaufnahme zeigt sehr schön die leeren Alveolen des vor kurzem extrahierten ersten und zweiten Molaren, dann einen noch im Kiefer, mit der Krone mesialwärts liegenden dritten Molaren. Der oben erwähnte Prämolar ist der einzige, der vorhanden ist. Von dem fehlenden Zahn ist auch im Röntgenbild nichts zu sehen, auch nichts von einem Keim und ebensowenig etwas von einer evtl. stattgehabten Extraktion; eine solche wird übrigens auch von der Patientin abgestritten.

Auf der linken Seite ist neben dem Caninus eine kleine Lücke, dann kommt ein Prämolar und an diesen anschließend normalerweise die Molaren. Auch hier sind keine Spuren eines evtl. ehemals vorhanden gewesenen Prämolaren oder dessen Keimes zu sehen.

Da der Patient angibt, früher die „englische Krankheit" gehabt zu haben, ist anzunehmen, daß die Keime der fehlenden Zähne vielleicht angelegt waren, aber durch Rachitis schon bald wieder zerstört wurden.

*Fall 28,* Abbildung 45 und 46.

Bei der Untersuchung der 15jährigen Patientin ergibt sich im Oberkiefer rechts die Persistenz des zweiten Milchmolaren neben einem einzelnen Prämolaren. Auf der linken Seite finden wir auch nur einen Prämolaren, und es soll nach Angaben der Patientin auch dort vor 1½ Jahren ein Milchzahn noch gestanden haben und dann entfernt worden sein. Nach der Röntgenaufnahme handelt es sich tatsächlich um zwei fehlende Prämolaren, da dieselben weder retiniert sind noch ein Keim von ihnen zu sehen ist. Wie an der Röntgenaufnahme von rechts oben zu erkennen ist, wurde die Wurzel des zweiten Milchmolaren — der heute von uns extrahiert wurde — teilweise resorbiert. Auf der linken Seite hat der erste Molar Kontakt mit dem ersten Prämolaren und zwar nur an der Krone, während die Wurzeln normalerweise auseinanderstehen. Ich nehme als sicher an, daß diese Kippung nach der Extraktion des Milchmolaren erfolgt ist.

*Fall 29,* Abbildung 47.

Bei dem 21jährigen Patienten, der ein ausgezeichnetes Gebiß hat, fehlt bei der Untersuchung im linken Unterkiefer der zweite Prämolar. Wie das Röntgenbild ergibt, ist derselbe weder retiniert noch ist sonst irgend ein Anzeichen von ihm zu sehen; auch sieht man nichts von einer leeren Alveole oder deren Rest. Der Patient behauptet übrigens auch, noch nie einen Zahn extrahiert bekommen zu haben. Ich nehme deshalb an, daß der fehlende Zahn nie erschienen war und glaube auch sicher, daß er nie angelegt war, da sonst der erste Molar und der vorhandene Prämolar nicht so dicht beisammen stehen würden.

*Fall 30,* Abbildung 48.

Bei der Untersuchung der 23jährigen Patientin fehlt im rechten Unterkiefer der zweite Prämolar. Die Röntgenaufnahme ergibt weder Retention, noch Septumreste einer evtl. stattgefundenen Extraktion, die übrigens von der Patientin auch ausgeschlossen wird. Wenn ich mich fest an *Parreidt* halten wollte, müßte ich hier auf eine stattgefundene Extraktion schließen, da der erste Molar gegen den vorhandenen Prämolaren stark gekippt ist. Aber ich muß auch hier wieder anführen, daß bei dem vormalen Stand der Wurzeln der in Frage kommenden Zähne es genau so gut möglich ist, daß

dazwischen der Keim des zweiten Prämolaren angelegt war und dann früher oder später durch irgendwelche äußeren oder inneren Einflüsse zerstört wurde.

*Fall 31,* Abbildung 49.

Der Mundbefund des 22jährigen Patienten ergibt im rechten Unterkiefer das Fehlen des zweiten Prämolaren. An seiner Stelle steht noch der zweite Milchmolar. Wie die Röntgenaufnahme ergibt, sind die Wurzeln des Milchmolaren schon stark resorbiert. Von dem fehlenden Zahn oder dessen Keim ist in der Röntgenaufnahme nichts zu sehen. Die Resorption der Wurzeln des Milchmolaren könnte zu der Annahme verleiten, daß der Keim des fehlenden Prämolaren wohl vorhanden gewesen sein könnte. Wir wissen aber aus der Literatur, daß die Resorption der Milchmolarenwurzeln auch vor sich gehen kann, wenn der bleibende Zahn, d. h. der Nachfolger des Milchmolaren nicht vorhanden ist. Auf der anderen Seite sowie im Oberkiefer ist alles normal.

Der Patient gibt an, auch bei seinem Vater hätten im Unterkiefer rechts und links die Milchmolaren noch lange Zeit gestanden und nach deren Extraktion seien keine neuen Zähne mehr nachgekommen. Somit müßte ich in diesem Fall Vererbung als sichere Ursache des Fehlens des Prämolaren annehmen.

*Fall 32,* Abbildung 50.

Bei der 22jährigen Patientin finden wir bei der Untersuchung im linken Unterkiefer nur einen Prämolaren. Das Röntgenbild ergibt das tatsächliche Fehlen des zweiten Prämolaren, von dem nichts zu sehen ist, auch nicht von einem evtl. retinierten Keim. Auffallend ist, daß der erste Prämolar gegen den ersten Molaren zu mehr gekippt ist, als umgekehrt; auch ist Kontakt zwischen den Kronen dieser beiden Zähne vorhanden. Ihre Wurzelspitzen liegen auch nicht so weit auseinander, daß eine Zahnanlage noch Platz dazwischen gehabt hätte. Ich nehme deshalb als sicher an, daß der fehlende Zahn nie angelegt und nie erschienen war.

*Fall 33,* Abbildung 51 und 52.

Der 22jährige Patient weist bei der Untersuchung rechts und links im Unterkiefer persistierende Milchzähne auf und dafür jederseits nur einen Prämolaren. Wie die Röntgenbilder zeigen, ist weder rechts noch links der zweite Prämolar — denn dieser fehlt — retiniert, auch ist kein Keim von ihm zu sehen.

Der rechte untere Milchmolar ist etwas resorbiert und wurde heute von uns extrahiert.

Die Röntgenaufnahme von unten links ist sehr interessant. Wie wir sehen, sind die Wurzeln des persistierenden Milchmolaren fast gar nicht resorbiert, die distale nur ganz wenig an der Wurzelspitze, die mesiale vor allem an ihrer distalen Fläche. Hier möchte ich erst recht dafür halten, daß der fehlende Zahn nie angelegt war.

Aber außerdem ist gerade diese Aufnahme noch von besonderer Wichtigkeit. Schreibt doch *Parreidt*, wie schon eingangs erwähnt: „Eine Extraktion ist dann mit großer Wahrscheinlichkeit auszuschließen, wenn die Zähne zu beiden Seiten der Lücke nicht schräg stehen und die Lücken symmetrisch vorhanden sind." Er nimmt also an, daß dann meist eine Extraktion stattgefunden hat, wenn die betreffenden Zähne schräg gegeneinderstehen. Aber hier haben wir den besten Beweis dafür, daß diese Annahme nicht immer zuzutreffen braucht; der erste Molar ist nämlich jetzt schon gegen den ersten Prämolaren gekippt, obwohl der zweite Prämolar, wie erwiesen, nicht extrahiert wurde. Wenn nun erst der Milchmolar verschwindet, wird der erste Molar durch Okklusion sich noch weiter nach der Lücke zu kippen. Und doch ist dort nie ein Prämolar gewesen und infolgedessen auch keiner extrahiert worden. Es braucht also dieser Satz Parreidts nicht immer Geltung zu haben, wie ich ihn ja auch schon in einigen vorangegangenen Fällen bezweifelte.

Die Frage nach der Ursache für das Fehlen der Prämolaren glaube ich mit Vererbung beantworten zu können, da der Patient einen Bruder hat, der 2 Jahre jünger ist, und bei dem ebenfalls zwei Prämolaren fehlen (Fall 34), allerdings im Oberkiefer.

*Fall 34*, Abbildung 53 und 54.

Der 20jährige Patient weist bei der Untersuchung im Oberkiefer jederseits nur einen Prämolaren auf. Wie die Röntgenaufnahmen ergeben, sind die fehlenden Zähne nicht retiniert, auch ist kein Keim von ihnen zu sehen. Da die beiden vorhandenen Prämolaren je eine Wurzel haben, möchte ich als sicher annehmen, daß die fehlenden Zähne die ersten Prämolaren sind. Der Abstand der vorhandenen Prämolaren von dem ersten Molaren bezw. von dem Caninus ist so gering, daß ich nicht glaube, daß jemals noch ein Keim der fehlenden Zähne angelegt war. Auch ist dem Patienten von einer evtl. stattgehabten Extraktion nichts bekannt.

Da es sich bei dem Patienten dieses Falles um einen Bruder des Patienten im vorigen Fall handelt, möchte ich auch hier Vererbung als Ursache für die Unterzahl annehmen.

*Fall 35*, Abbildung 55 und 56.

Bei diesem 18jährigen Patienten stellt sich bei der Untersuchung heraus, daß er im Unterkiefer jederseits nur einen Prämolaren hat. Die Röntgenaufnahmen zeigen das tatsächliche Fehlen der beiden zweiten Prämolaren im Unterkiefer. Von einer Retention der Zähne oder deren Keimen ist nichts zu sehen. Eine evtl. stattgefundene Extraktion wird von dem Patienten ausgeschlossen, auch ist eine solche nicht anzunehmen, da zwischen den ersten Prämolaren und ersten Molaren keinerlei Zwischenraum besteht. Auch ist der Zwischenraum der Wurzeln dieser Zähne nicht so groß, daß man annehmen könnte, es wäre ein Keim evtl. angelegt gewesen.

*Fall 36*, Abbildung 57.

Bei dem 16jährigen Patienten finden wir bei der Untersuchung im Oberkiefer rechts nur einen Prämolaren. Apical ergibt das Röntgenbild einen genügend großen Abstand zwischen dem vorhandenen Prämolaren und dem ersten Molaren, sodaß dort der fehlende Prämolar oder dessen Keim Platz genug gehabt haben dürfte. Ich nehme als sicher an, daß der fehlende Zahn der zweite Prämolar ist. Die nähere Betrachtung der Röntgenaufnahme läßt darauf schließen, daß der Keim des fehlenden Prämolaren wohl angelegt war, aber schon frühzeitig zerstört wurde, sodaß der erste Molar dann Gelegenheit hatte, sich gegen den ersten Prämolaren zu etwas auszubreiten und zu kippen.

*Fall 37*, Abbildung 58 und 59.

Bei der 21jährigen Patientin finden wir bei der Untersuchung des Gebisses im rechten Oberkiefer eine viergliedrige Brücke mit drei Pfeilern und einem Schwebeglied. Die Pfeiler bestehen aus dem ersten Molaren mit Krone, dann Eckzahn mit Krone, dann kommt ein Schwebeglied und dann der seitliche Schneidezahn als Stiftzahn. Das auf diesen Befund hin angefertigte Röntgenbild ergab folgendes:

Zwischen erstem Molaren und Eckzahn ist eine Lücke, die an der Wurzel wohl groß genug für einen Zahn oder dessen Keim sein dürfte. An der Krone ist der Zwischenraum zwischen diesen beiden Zähnen geringer durch Kippung des ersten Molaren gegen den Eckzahn zu. Zwischen dem Eckzahn und dem seitlichen Schneidezahn ist eine große Lücke, die vollkommen

parallel verläuft und breit genug ist, daß hier noch ein Zahn bequem Platz hätte. Es fehlen also zwischen dem ersten Molaren und dem seitlichen Schneidezahn zwei Prämolaren.

Die Lücke zwischen dem Eckzahn und dem seitlichen Schneidezahn erkläre ich mir so, daß dort sicher der Milcheckzahn über seine vorgesehriebene Zeit hinaus stehen blieb und dann vor Anfertigung der Brücke entfernt wurde. Die Patientin gibt auch an, daß vor Anfertigung der Brücke — im Alter von ca. 15 Jahren — an der in Frage kommenden Stelle ein Zahn extrahiert wurde. Im Alter von ca. 18 Jahren wurde dann die Lücke von der Patientin als störend empfunden und daraufhin die Brücke angefertigt.

Es ist also hier ziemlich sicher erwiesen, daß die zwei Prämolaren fehlen, und ich glaube nicht, daß sie je erschienen waren, da sonst der Eckzahn unbedingt neben dem seitlichen Schneidezahn stehen müßte.

*Fall 38,* Abbildung 60 und 61.

Der Zahn- und Mundbefund bei dem 20jährigen Patienten ergibt das Fehlen von je zwei Prämolaren im Oberkiefer rechts und links. Jederseits kommt nach dem seitlichen Schneidezahn eine für einen Zahn genügend große Lücke, nach dieser Lücke der bleibende Eckzahn und dahinter direkt der erste Molar. Die Vermutung, daß in den beiden Lücken die Milcheckzähne persistiert hätten, wird mir durch die Angaben des Patienten bestätigt. Wie er angibt, wurden ihm vor 3 Jahren die Milcheckzähne an den in Frage kommenden Stellen extrahiert, ohne daß welche nachkamen.

Die Röntgenbilder bestätigen, daß die fehlenden Prämolare weder retiniert sind, noch daß ein Keim derselben vorhanden ist. Daß die Keime überhaupt je vorhanden oder angelegt waren, möchte ich stark bezweifeln; ich kann mir nämlich nicht gut erklären, daß durch eine frühere Krankheit, wie Rachitis, Osteomyelitis oder gar durch Traumen gerade diese vier Prämolarenkeime zerstört worden sein sollten.

*Fall 39,* Abbildung 62 und 63.

Bei der Untersuchung dieses 27jährigen Patienten stellt sich das Fehlen je eines Prämolaren rechts und links im Unterkiefer heraus. Die Röntgenaufnahmen zeigen, daß die beiden fehlenden Zähne nicht im Kiefer verborgen sind, daß auch kein verkümmerter Keim oder sonst ein Anzeichen vorhanden ist, daß sie je dagewesen wären.

Der Patient weist ein sehr gutes Gebiß auf, das bisher fast von jeder Caries verschont blieb. Auch bei der heutigen Untersuchung konnte ledig-

lich Zahnstein festgestellt und entfernt werden. Der Patient erinnert sich auch nicht, je einen Zahn extrahiert bekommen zu haben. Die Wurzeln des ersten Molaren und des ersten Prämolaren stehen beiderseits so weit auseinander, daß man annehmen könnte dazwischen sei wenigstens einmal ein Keim der fehlenden Zähne angelegt gewesen.

*Fall 40*, Abbildung 64.

Bei dieser 11jährigen Patientin ergab die Untersuchung rechts im Unterkiefer das Fehlen eines Prämolaren und links, ebenfalls im Unterkiefer die Persistenz des zweiten Milchmolaren bei ebenfalls fehlenden Prämolaren. Die Röntgenaufnahme von links ergab das Vorhandensein des zweiten Prämolaren unter dem zweiten Milchmolaren, während wir auf der Röntgenaufnahme der rechten Seite sehen, daß nur ein Prämolar vorhanden ist, während der andere weder retiniert noch ein Keim von ihm zu sehen ist. Wir finden hier nach dem Eckzahn eine kleine Lücke, dann einen Prämolaren, der m. E. der erste ist, nach diesem einen großen Abstand, in dem der fehlende Prämolar noch schön Platz gehabt hätte, dann den ersten Molaren. Der andere Prämolar ist also tatsächlich nicht vorhanden. Wäre der fehlende Prämolar nie angelegt gewesen, so glaube ich sicher, daß die Lücke zwischen Eckzahn und erstem Prämolar einerseits, zwischen diesem und dem ersten Molaren andererseits geschlossen, mindestens aber nicht so groß wäre.

*Fall 41*, Abbildung 65.

Auch bei diesem 15jährigen Patienten konnten wir bei der Untersuchung das Fehlen des zweiten Prämolaren im rechten Unterkiefer feststellen. An seiner Stelle befand sich noch ein kleiner Milchmolarenrest, der heute von uns entfernt wurde. Wie die Röntgenaufnahme zeigt, ist der fehlende Prämolar weder retiniert noch ist ein Keim von ihm zu sehen. Nach dem Röntgenbild glaube ich annehmen zu können, daß der fehlende Prämolar gar nie angelegt war und so der Milchmolar lange seinen Platz behaupten konnte.

*Fall 42*, Abbildung 66.

Dieser 24jährige Patient wies bei der Untersuchung im linken Unterkiefer nur einen Prämolaren auf. Die Röntgenaufnahme zeigt uns zunächst zwei Wurzeln eines ersten Molaren, wegen denen der Patient überhaupt zu uns kam, mit einer großen Aufhellung. Davor sieht man auf dem Röntgenbild einen Prämolaren, dann eine kleine Lücke, dann kommt der Eckzahn. Von

dem fehlenden Prämolaren oder dessen Keim ist nichts zu entdecken. Die kleine Lücke zwischen dem Eckzahn und dem vorhandenen Prämolaren könnte uns auf den Gedanken bringen, daß der fehlende Prämolar der erste sei.

*Fall 43,* Abbildung 67.

Bei dieser 18jährigen Patientin stellte sich bei der Untersuchung heraus, daß im rechten Unterkiefer ein Prämolar fehlt. Die Röntgenaufnahme zeigt uns einen Eckzahn, neben diesem eine kleine Lücke, dann den vorhandenen Prämolaren, der ganz fest an dem ersten Molaren ansteht. Ich glaube nicht, daß der fehlende Prämolar je angelegt war, denn dieser hätte kaum Platz gehabt, noch zu erscheinen. Wie wir sehen, ist auch von einer Retention des fehlenden Zahnes oder seines Keimes nichts zu sehen. Ob es der erste oder zweite Prämolar ist, der fehlt, kann ich nicht genau entscheiden, obwohl man aus dem Abstand des vorhandenen Prämolaren gegen den Caninus entnehmen könnte, daß der erste Prämolar der fehlende Zahn ist. Es kann aber m. E. genau so gut der zweite Prämolar der fehlende Zahn sein und der vorhandene wäre dann einfach hingerückt, wo er wollte, d. h. wo er Platz fand, in diesem Fall gegen den Molaren zu.

Auf jeden Fall scheint es mir sicher, daß der fehlende Prämolar nie angelegt war, und käme dann als Ursache wohl nur Vererbung in Frage.

Damit will ich meine Fälle über das Fehlen von Prämolaren, das ich ziemlich häufig feststellen konnte, beschließen.

Ich möchte nur noch zwei Fälle bringen, in denen ich das Fehlen eines Schneidezahns im Unterkiefer, das m. E. sehr selten vorkommt, beobachtet habe.

*Fall 44,* Abbildung 68.

Die Untersuchung des 8jährigen Patienten ergab, daß derselbe im Unterkiefer nur drei Schneidezähne hat. Die daraufhin gemachte Röntgenaufnahme zeigt drei Schneidezähne, während der vierte nicht vorhanden ist. Von einer Retention des fehlenden Schneidezahns oder dessen Keim ist nichts zu sehen. Der rechts unten in der Ecke der Aufnahme nachdrängende Zahn ist, wie aus seiner Krone ersichtlich ist, der bleibende Eckzahn. Es ist also anzunehmen, daß der fehlende Zahn nie angelegt war.

Als Ursache glaube ich hier sicher Vererbung annehmen zu müssen, zumal dieser Patient ein Bruder des Patienten im jetzt zu besprechenden Fall ist.

*Fall 45*, Abbildung 69.

Bei diesem 10½jährigen Patienten fanden sich im Unterkiefer ebenfalls nur drei Schneidezähne. Leider ist an der Röntgenaufnahme nicht zu erkennen, ob der fehlende Zahn oder dessen Keim retiniert ist. Ich glaube aber wegen der Duplizität der Fälle sicher annehmen zu dürfen, daß beide Kinder erblich beeinflußt sind und die Keime der fehlenden Zähne in beiden Fällen nie angelegt waren.

Anschließend an meine Fälle von den fehlenden Zähnen, möchte ich noch vier Fälle bringen, in denen das Fehlen eines Zahnes vermutet wurde, was aber nachher durch das Röntgenbild widerlegt wurde.

So sehen wir in Abb. 70 bei einem 13jährigen Patienten, bei dem ich das Fehlen eines Prämolaren vermutete, diesen gerade beim normalen Durchbruch.

Auf der Abb. 71 sehen wir einen normal angelegten Prämolaren gerade beim Durchbruch. Hier ist interessant festzustellen, daß der erste Prämolar, obwohl der zweite normal angelegt und vorhanden ist, gegen den Molaren zu gekippt ist. Man könnte daraus entnehmen, daß also das Gekipptsein eines Zahnes gegen den Nachbarzahn allein nicht immer als Ursache einer vorzeitigen Extraktion anzusehen ist.

Auf dem Bild Nr. 72 sehen wir noch bei einem 14jährigen Patienten einen normal und zu spät ausbrechenden Prämolaren. Der erste Prämolar ist vorhanden und allem Anschein nach normal durchgebrochen, während dem zweiten durch die Persistenz des Milchmolaren sein Platz versperrt war und er deshalb schief im Kiefer liegt nur schwer zum Durchbruch kommen kann. Der zweite Milchmolar, dessen Wurzeln schon stark resorbiert sind, wurde von uns entfernt und wird sich nun der Prämolar noch aufrichten und richtig durchbrechen.

In der Abb. 73 sehen wir bei einem 10½jährigen Patienten den rechten seitlichen Schneidezahn gerade beim Durchbruch, während der linke noch etwas weiter zurück ist, aber auch in einiger Zeit erscheinen dürfte.

Wenn ich nun am Schluß meiner Arbeit meine Fälle zusammenstelle, so zeigt sich, daß die seitlichen Schneidezähne im Oberkiefer und die Prämolaren im Unterkiefer die am weitaus häufigsten fehlenden Zähne sind.

Ferner konnte ich fetsstellen, daß bei insgesamt 50 Fällen, bei denen das Fehlen eines Zahnes vermutet wurde sich bei genau 45 die Annahme bestätigte, während in 5 Fällen (Abb. 14, 70, 71, 72, 73) sich herausstellte, daß die betreffenden Zähne retiniert sind bzw. etwas verspätet durch-

brechen. Es ist aber in genau 90 % meiner Fälle die Vermutung einer Reduktion bestätigt worden. Dabei sei noch erwähnt, daß sich einzelne Fälle aus mehreren Abbildungen zusammensetzen, sonst käme ein noch etwas höherer Prozentsatz heraus.

Ich glaube also Preiswerk und anderen Autoren, die behaupten, der seitliche Schneidezahn im Oberkiefer werde allmählich aus dem menschlichen Gebiß verschwinden, Recht geben zu können unter Hinzusetzung, daß, wie Peckert schon lange sagt, die Prämolaren und von diesen vor allem die zweiten Prämolaren im Unterkiefer in einiger Zeit dasselbe Schicksal treffen wird.

Zum Schluß meiner Arbeit möchte ich nicht verfehlen, Herrn Professor Dr. Peckert für die Überlassung des Themas, sowie die Erlaubnis zum Röntgen aller Fälle und für die freundliche Unterstützung während des Entstehens der Arbeit meinen ergebensten Dank auszusprechen.

Abbildung 1—15

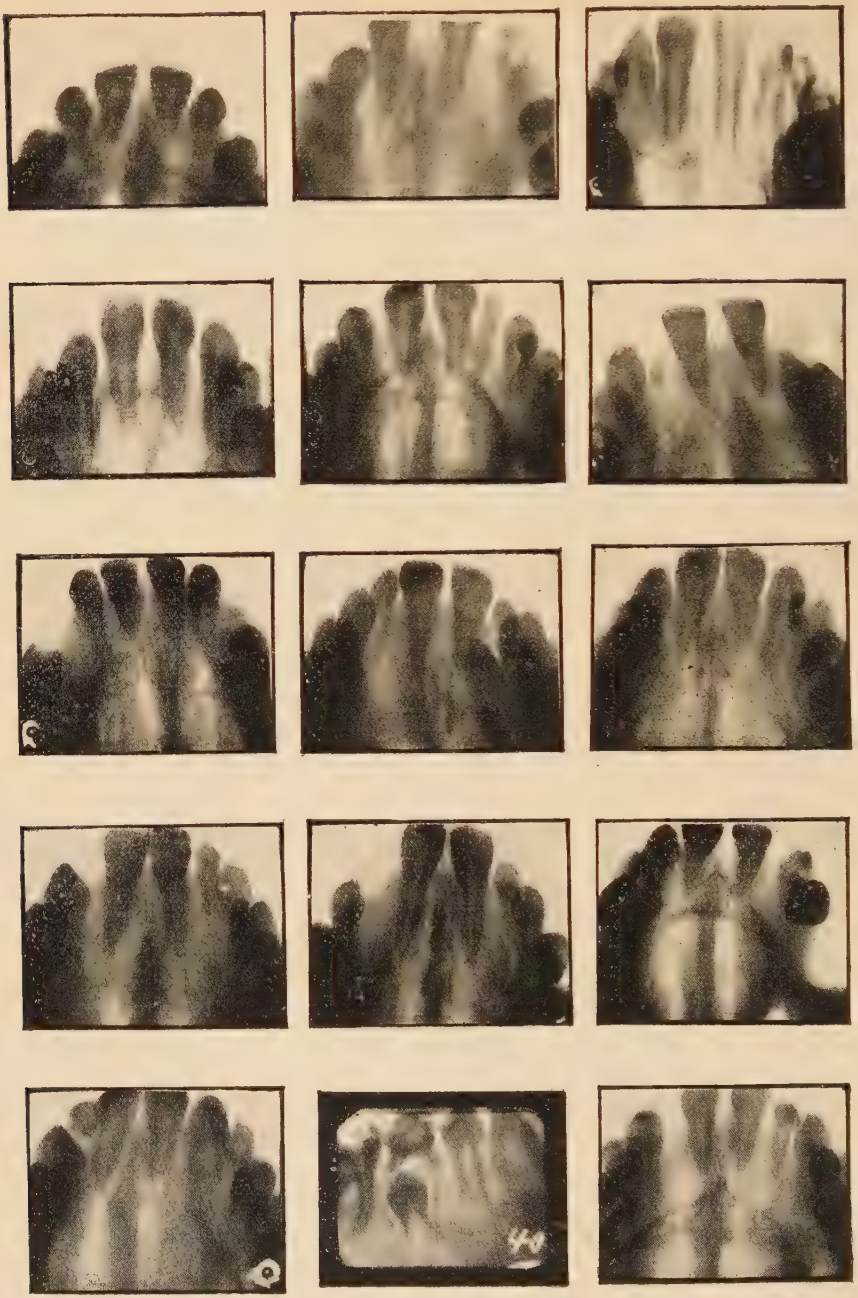

Abbildung 16—23.






















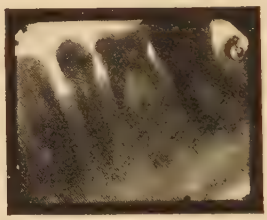






Abbildung 39—53

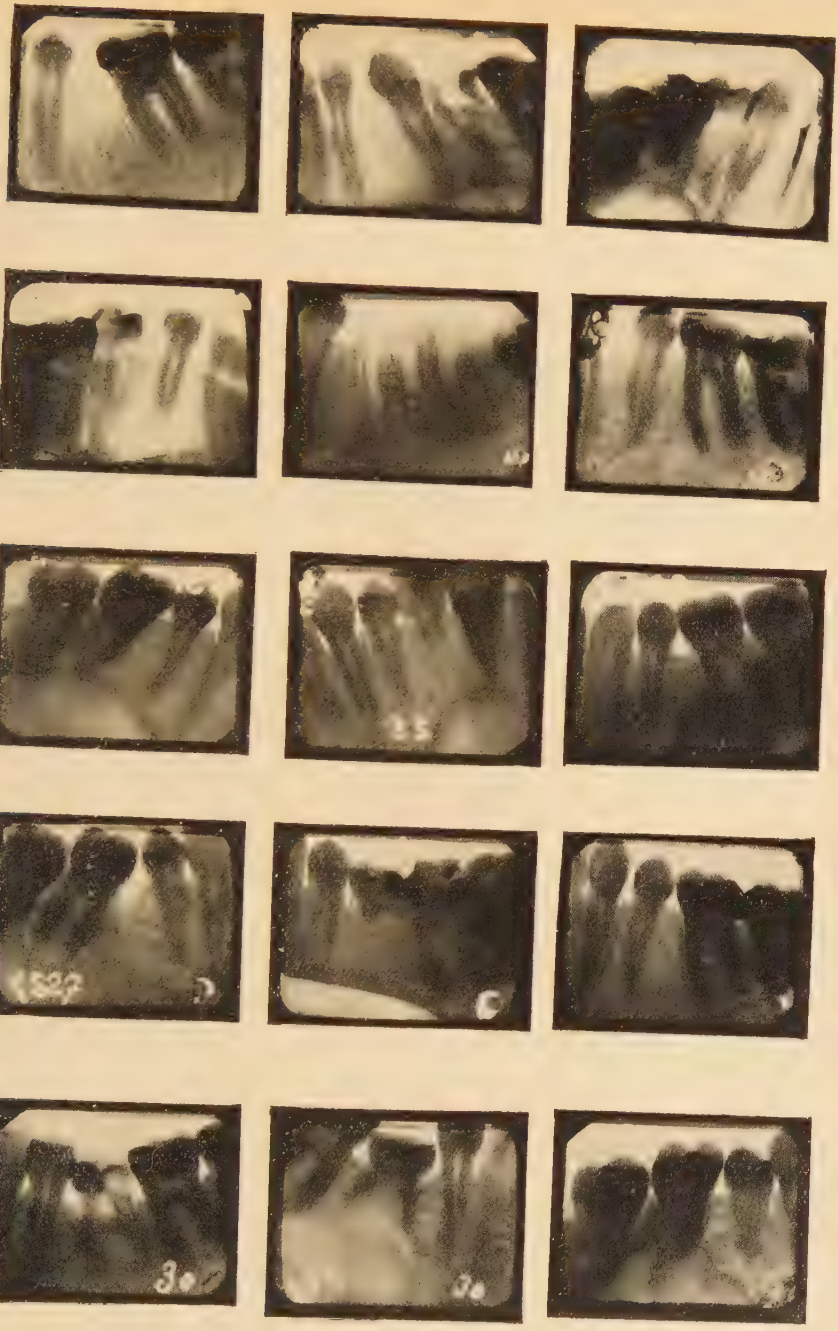

Abbildung 54—68

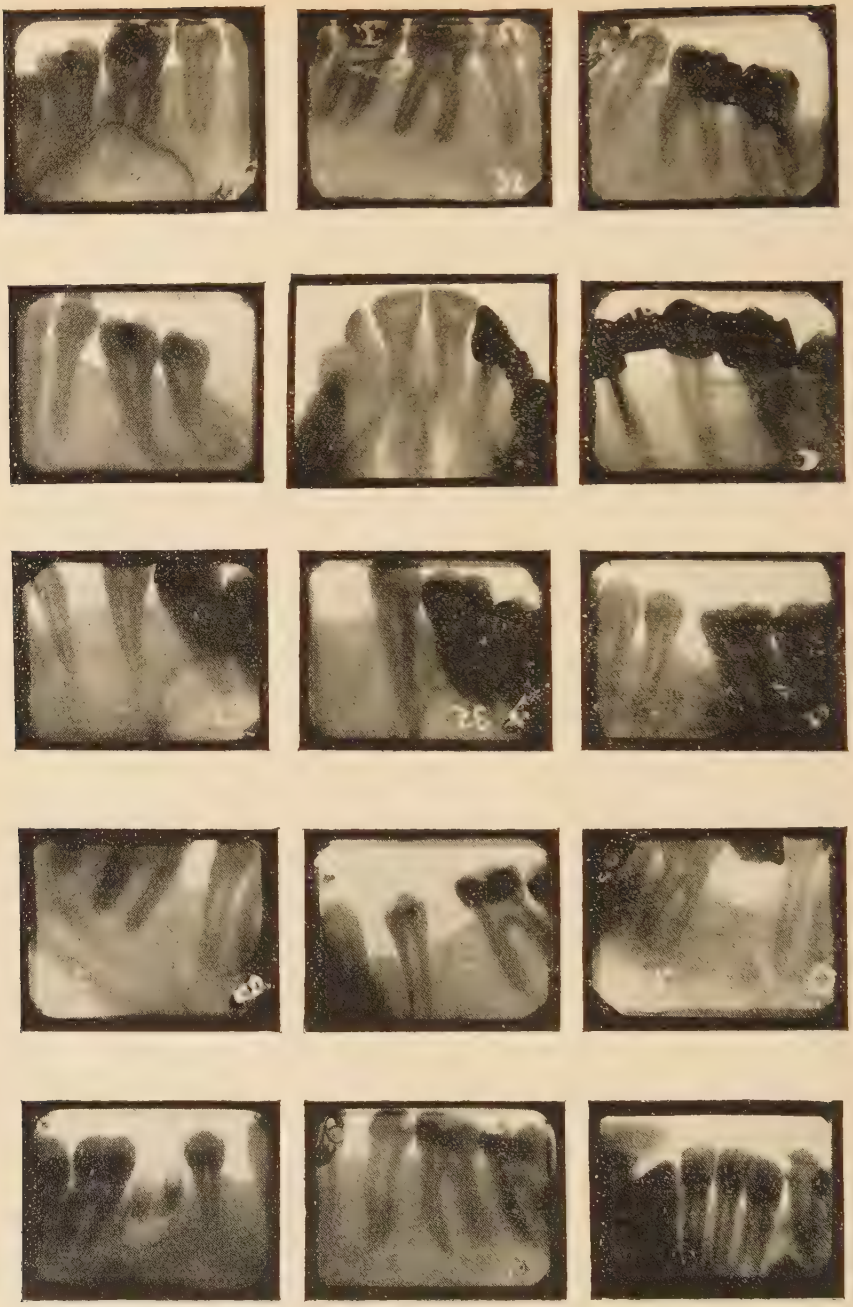

Abbildung 69—73.

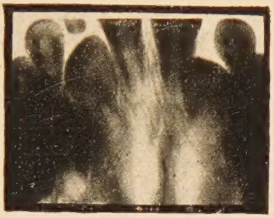

# Literaturverzeichnis.


Albrecht, Üble Zufälle nach Zahnextraktionen. Klinik der Mundkrankheiten, 2. Heft.

Adloff, Das Gebiß des Menschen und der Anthropomorphen.

Adloff, Zukünftige Gestaltung des menschlichen Gebisses.

Busch, Die Überzahl und Unterzahl in den Zähnen des menschlichen Gebisses. D. M. f. Z. 1886/87.

Christ, Die Über- und Unterzahl im Gebiß.

Dependorf, Die Unterzahl der Zähne im menschlichen Gebiß und ihre Bedeutung. Öst. W. f. Z. 1907.

Ethridge, Ein Fall von partiellem Ausbleiben der Zahnbildung und des Haarwuchses. Oe. U. W. f. Z. 1914.

Hauberisser, Ein Beitrag zur Ätiologie und Kasuistik der wirklichen Unterzahl von Zähnen. D. Z. W. 1922.

Herbst, Bedeutung des Zwischenkiefers für die Mißbildungen und Anomalien des menschlichen Gebisses. D. M. f. Z. 1923.

Kielhäuser, Über das angebliche Fehlen und Unterzahl der Zähne. D. M. f. Z. 1894.

Kielhäuser, Die Unterzahl der Zähne. Öst. U. V. f. Z. 1895.

Klein, Drei Fälle von Unterzahl bleibender Zähne. D. Z. W. 1906.

Loos, Grundlagen für Zahn- und Kieferentwicklungsstörungen. Öst. Z. f. St. 1920.

Niemeyer, Über die zufällige und die beabsichtigte Entfernung von Zahnkeimen bleibender Zähne. D. M. f. Z. 1898.

Parreidt, Über die Bezahnung des Menschen mit abnormer Behaarung. D. M. f. Z. 1896.

Peckert, Die Morphologie der Mißbildungen des Menschen und der Tiere; 3. Teil, 2. Abteilung, Kap. 5: Die Mißbildungen des Gebisses. 1911.

Port, Unterzahl und Retention von Zähnen, sowie das Stehenbleiben von Milchzähnen unter der Kontrolle der Röntgenphotographie. Korresp.-Bl. f. Z. 1902.

Port, Ein Referat über Unterzahl der Zähne. D. Z. W. 1906.

Preiswerk, Die Rolle des Zwischenkiefers bei der Bildung von Zahn- und Kieferanomalien. D. Z. W. 1907.

Preiswerk, Zahnheilkunde.

Riha, Zur Zahnunterzahl. Öst. U. V. f. Z. 1914.

Röse, Über die Rückbildung der seitlichen Schneidezähne des Oberkiefers und der Weisheitszähne im menschlichen Gebiß. D. M. f. Z. 1906.

Schneider, Ein Beitrag zur Unterzahl der Zähne. Inaug.-Diss. Tübingen, 1924.

Sternfeld, Unterzahl der Zähne. Scheff, Handbuch d. Z. 1909.

Sternfeld, Über- und Unterzahl der Zähne. Handbuch 1903.

Szabo, Angeborener ausgedehnter Zahnmangel, Wiener Vierteljahrsschrift 1920.

Stehr, Beiträge zur Ätiologie der Deformation und Degeneration des menschlichen Gebisses. Schw. V. f. Z. 1904.

Wedl, Pathologie der Zähne.

Wittlinger, Ein Beitrag zur Kasuistik der Unterzahl der Zähne. Inaug.-Diss. Tübingen 1924.

Wustrow, Zur Kritik der Ursachen der Kieferanomalien. D. M. f. Z. 1917.

## Lebenslauf.

Als Sohn des praktischen Zahnarztes Dr. med. dent. Reinhard Fickeisen und seiner Ehefrau Elisabeth, geb. Weigand, wurde ich am 29. September 1907 in Zweibrücken/Pfalz geboren. Daselbst besuchte ich die Volksschule und anschließend das humanistische Gymnasium bis zur Unterprima. Im Jahre 1926 kam ich nach Heidelberg in eine Privatschule, die ich 1927 wieder verließ um mich in St. Wendel im Saargebiet am dortigen humanistischen Gymnasium der Reifeprüfung zu unterziehen, die ich auch bestand.

Vom Oktober 1927 bis Oktober 1929 war ich dann in Zweibrücken in einem Bankgeschäft als kaufmännischer Lehrling tätig. Im November 1929 bezog ich die Universität Heidelberg, woselbst ich mich der Zahnmedizin widmete und Ostern 1931 die zahnärztliche Vorprüfung bestand. Seit dem Sommersemester 1931 befinde ich mich an der Universität Tübingen, an der ich mein zahnmedizinisches Studium fortsetzte und an Ostern 1933 die zahnärztliche Prüfung bestand.